



ASSOCIATION D'ENTRAIDE  
DES MUTILES DU VISAGE

## Rapport de mission à Tanguiéta (Bénin)



**Du 2 au 16 février 2019**



Depuis 1994, l'AEMV organise des missions chirurgicales pour le traitement des séquelles de noma et autres pathologies en collaboration avec l'ONG Sentinelles et le service de chirurgie plastique, reconstructive et esthétique des Hôpitaux Universitaires de Genève (HUG), d'abord au Niger et entre 2013 et 2018 au Burkina Faso (Ouagadougou et Ouahigouya). Cette année, en raison de la péjoration des conditions de sécurité au Burkina Faso, la mission s'est déroulée à Tanguiéta, au Bénin, où l'équipe a été accueillie par l'hôpital Saint Jean de Dieu. Située à quelques 600 km de Cotonou, Tanguiéta est une ville du nord-ouest du Bénin, qui recense environ 75'000 habitants.

**Lieu** : Hôpital Saint Jean de Dieu, Tanguiéta (Bénin)

**Date** : du 2 au 16 février 2019

**Organisation/coordination** :

AEMV : Karin Ulfeti, Prof. Brigitte Pittet, *Service de chirurgie plastique des HUG*  
Dr Michel Pellegrini, *Service d'anesthésie pédiatrique des HUG*

ONG Sentinelles au Burkina Faso, Mme Valérie Elsig

**Participants (11)**

*Chirurgiens :*

- Prof. Brigitte Pittet (chir. plastique) (HUG)
- Dr Ilias Petrou (chir. plastique) HUG
- Dr Vincent Ili (chir. maxillo, Ouagadougou, Burkina Faso)
- Dr Romaric Beheton (chir maxillo-faciale, Cotonou, Benin)

*Anesthésistes :*

- Dr Michel Pellegrini (HUG)
- Dr Henri Racz (Clinique de Genolier)

*Infirmière :*

- Mme Diénéba Fadiga (Paris)

*Infirmières instrumentistes :*

- Anne-Marie Jacques-Vuarambon (HUG)
- Nadia Premat

*Infirmière anesthésiste :*

- Stéphanie Poulain-Martin (HUG)

*Photographe et aide administrative :*

- M. Roméo Lajoumard

**ONG participantes :**

*Sentinelles, CMCP Persis*

**ONG maliennes :**

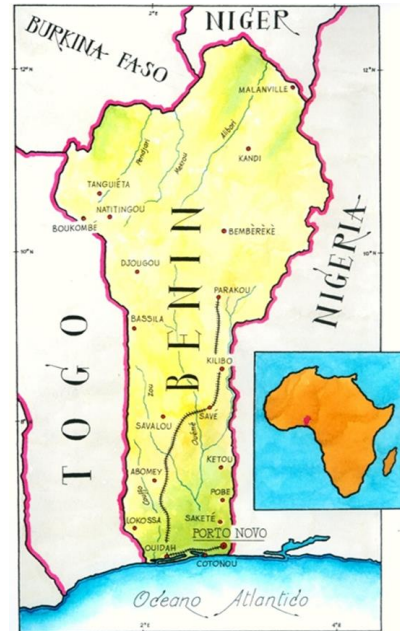
*Au Fil de la vie*

**Financement :**

Fondation Gertrude Hirzel  
AEMV

## Lieux

L'hôpital Saint Jean de Dieu de Tanguiéta a été fondé en 1970 par les Frères de l'ordre Hospitalier de Saint Jean de Dieu de la province Lombardo-Veneta de Milan et développé sous la responsabilité du frère Florent Priuli, qui est également chirurgien. Il compte aujourd'hui environ 250 lits, dont une centaine pour la pédiatrie, avec environ 15'000 hospitalisations par année. L'hôpital accueille des missions chirurgicales depuis plus de trente ans, notamment des missions genevoises d'urologie avec le Dr Rochat et de chirurgie plastique avec la Dre Botta, puis le Dr Schertenleib du Valais. Pour la durée de notre mission, l'hôpital nous a attribué 1 bloc opératoire avec 2 tables équipées pour des anesthésies générales. Les patients étaient hospitalisés la veille et dispatchés dans différents services en postopératoire, où ils restaient généralement hospitalisés une nuit. Les patients de Sentinelles ont ensuite été transférés vers un Centre situé à quelques kilomètres, où le suivi postopératoire a été assuré jusqu'à la fin de la mission. Quant à l'équipe, elle a été hébergée dans un bâtiment situé dans l'enceinte de l'hôpital



## **Consultations**

Les consultations pré-opératoires ont débuté le lundi 4 février. Au total, 67 patients ont été vus, parmi lesquels 45 indications opératoires ont été retenues et 2 patients référés à des missions ultérieures.

16 patients nous ont été amenés par Sentinelles depuis le Burkina, dont un patient du Centre Persis de Ouahigouya et 2 patients du Mali par l'ONG Au Fil de la Vie. Ils ont été pris en charge par Sentinelles à Ouagadougou, qui a organisé leur transport jusqu'à Tanguiéta, accompagnés par un infirmier et Mme Valérie Elsig, responsable du programme de soins au Burkina Faso. Tous les autres patients ont été référés par l'hôpital Saint Jean de Dieu. L'organisation administrative et leur prise en charge médicale pré et post-opératoire et a été assurée par Mme Diénéba Fadiga, infirmière.

### ***Bilan des consultations (112)***

*Nouveaux cas (61):*

- *Noma : 4*
- *Fentes : 4*
- *Recklinghausen : 3*
- *Brûlures et séquelles de brûlures : 10*
- *Séquelles d'accidents au niveau de la face: 13 dont 4 fractures mandibulaires*
- *Fractures ouvertes, ostéomyélites, plaies chroniques des MI : 8*
- *Pathologies mammaires : 3*
- *Eléphantiasis : 2*
- *Hermaphrodisme : 1*
- *Malformations vasculaires : 2*
- *Autres pathologies : 12 (chéloïdes, tumeurs, dermo-hypodermite, éventration congénitale, bride amniotique congénitale)*

*Cas déjà opérés pour suite de prise en charge (6) :*

- *2 anciens transferts, opérés aux HUG pour séquelles de noma et améloblastome*
- *3 patients opérés en mission HUG*
- *1 patient opéré par d'autres équipes pour séquelles de noma*

*Contrôles post-opératoires (45)*





## **Opérations**

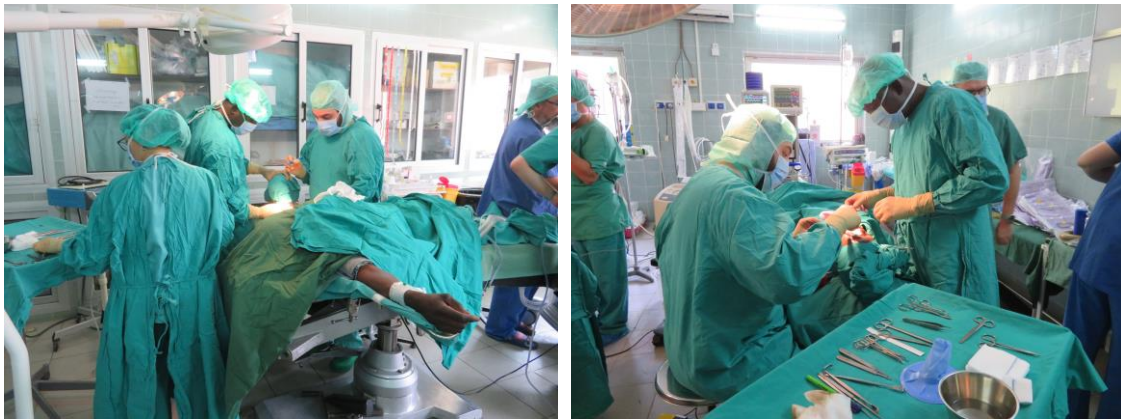45 patients ont été opérés au cours de cette mission. Les opérations ont débuté le 05.02.2019, à raison de 4-5 cas par jour pendant 9 jours pour un total de 105 heures d'opérations.

### **Bilan des opérations :**

- 43 interventions sous anesthésie générale
- 2 interventions sous anesthésie locale

### **Pathologies :**

- *Séquelles de NOMA : 6 cas*
  - *nouveaux cas : 4 cas*
  - *reprises : 2 cas, dont 1 opéré préalablement par d'autres équipes*
- *Autres : (37)*
  - *Recklinghausen*
  - *Retouche de malformation craniofaciale avec bride amniotique (ectropion)*
  - *Retouche sur status post reconstruction faciale pour améloblastome géant*
  - *Hermaphrodisme (mastectomie et greffes de PAM)*
  - *Séquelles d'accidents de la voie publique au niveau de la face ou membre inférieur*
  - *Brûlures thermiques et chimiques aiguës et séquelles*
  - *Elephantiasis scrotal*
  - *Séquelles de dermo-hypodermite avec larges plaies*
  - *Tumeurs*



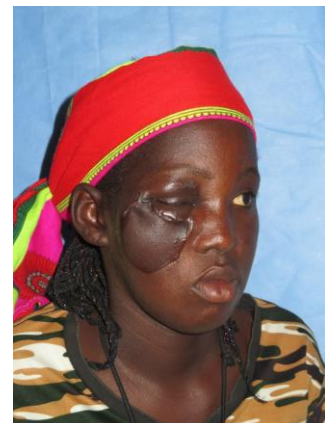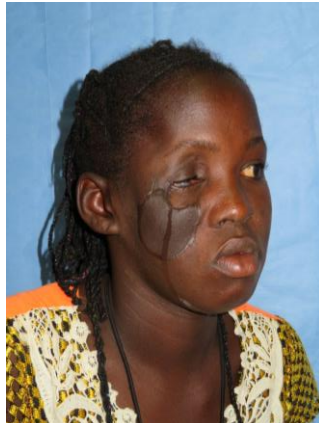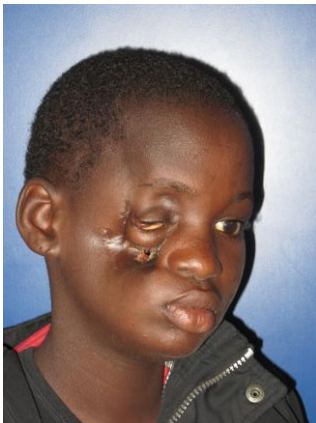### **Types d'interventions :**

- **Noma : 6 cas**
  - (2) *Lambeaux sous-mentonniers (2) pour reconstruction d'une lèvre supérieure et d'une commissure et joue adjacente*
  - (1) *remodelage dégraissage lambeau joue et canthopexies interne et externe*
  - (1) *reconstruction lèvre sup par lambeaux locaux*
  - (1) *reconstruction lèvre inférieure par lambeaux locaux*
  - (1) *plastie du nez et narine droite avec lambeaux locaux et greffe de conque*

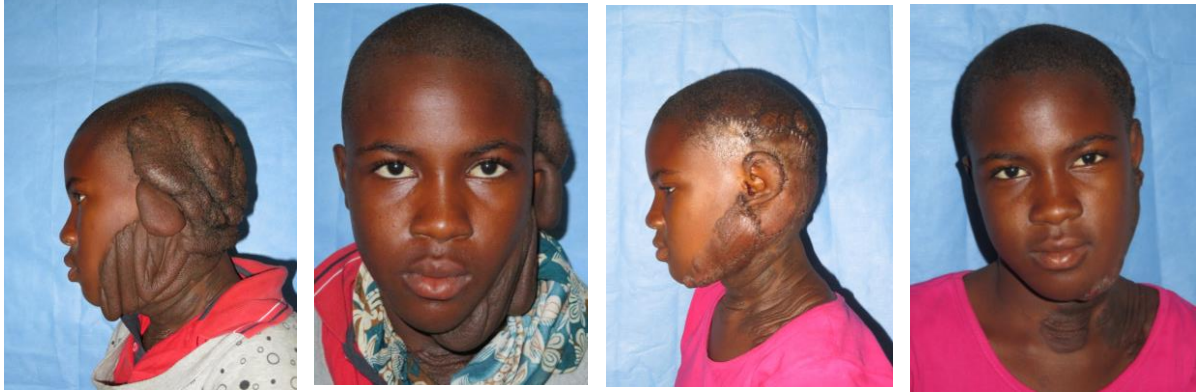- **Autres : 37 cas**
  - (4) excisions de neurofibromes de la face et du crâne
  - (2) Débridements et greffes de brûlures
  - (4) Plastie en Z et greffes de séquelles de brûlure au niveau du visage, tronc et MS
  - (4) Ostéosynthèses mandibulaires
  - (3) Cure d'ectropion avec greffes de peau totales
  - (4) Séquelles trauma visage par lambeau locaux, lifting et greffes de peau totales
  - (3) Seins :
    - o Mastectomie bilatérale pour pseudo-hermaphrodisme
    - o Excision tumorale et mastopexie bilatérale
    - o Couverture seins par lambeaux cutanés et greffes
  - (1) Séquestrectomie et lambeau de couverture MI
  - (6) Greffes plaies chroniques MI, thorax
  - (3) Excision chéloïdes
  - (1) Reconstruction périnée après excision elephantiasis du scrotum

### **Résultats**

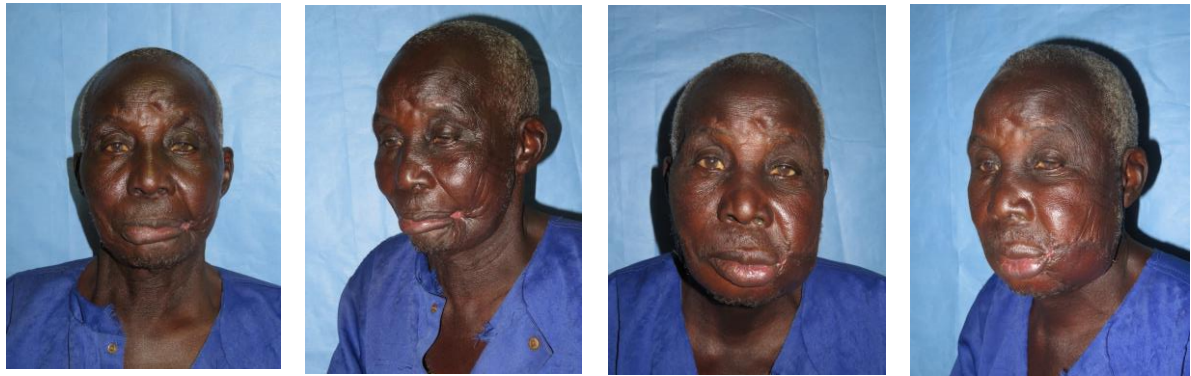Les suites postopératoires ont été simples chez tous les patients. Les soins postopératoires pour les patients du Bénin ont été assurés par l'hôpital Saint Jean de Dieu et les patients de Sentinelles, de Persis et du Mali ont été accueillis dans un campement de Sentinelles jusqu'à la fin de la mission. Les soins ont été assurés par un infirmier qui a fait le voyage avec les patients. Après le contrôle final de fin de mission, tous les patients sont repartis au Burkina Faso par bus le samedi 16 février et sont restés au Centre de soins de Sentinelles à Ouagadougou pendant deux semaines pour terminer la cicatrisation et débiter le protocole de physiothérapie.



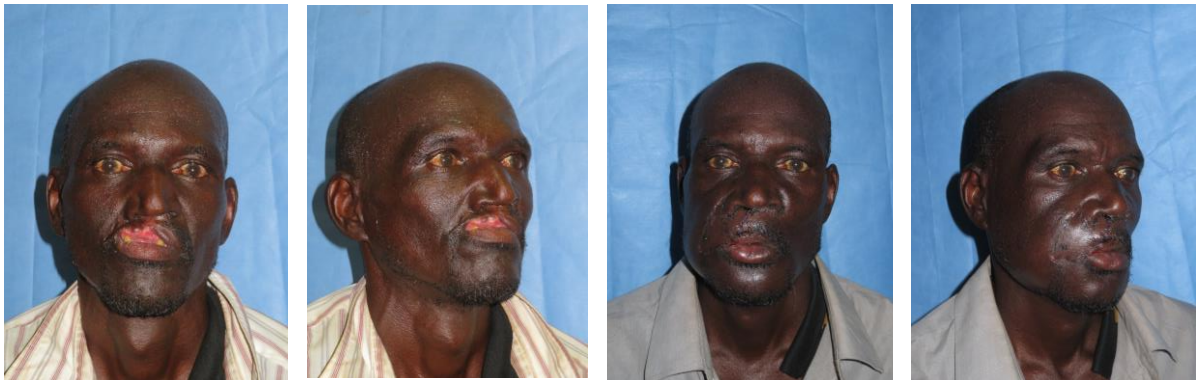Cas de noma, jeune fille de 17 ans opérée en en transfert en 2016 aux HUG. Reprise pour canthopexie interne et externe, redrapage/dégraissage du lambeau et greffe de la paupière supérieure droite




Jeune fille de 14 ans, avec neurofibromatose (Recklinghausen type II) : excision de lésions au niveau de la joue, de l'oreille, de l'hémi-crâne et du cou à gauche.



Patient de 62 ans avec séquelles de noma. Reconstruction par lambeau sous-mentonnier.

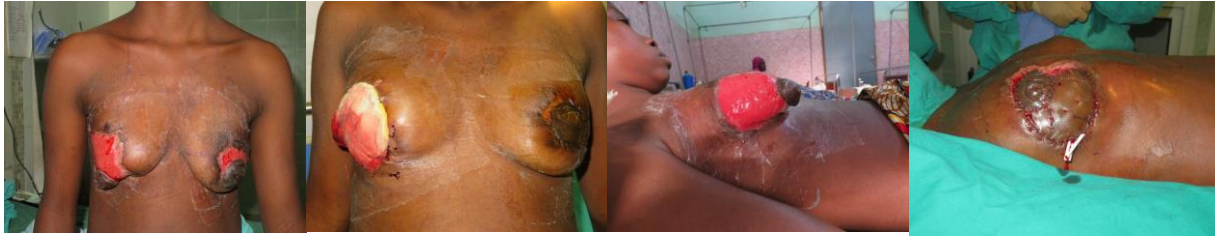

Patient de 50 ans avec séquelles de noma. Destruction de la lèvre supérieure droite et columelle. Reconstruction par lambeau sous-mentonnier.

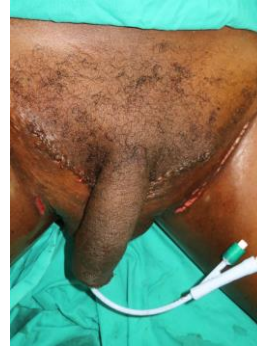
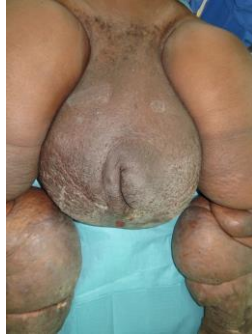
Ectropion cicatriciel traité par lambeaux locaux et greffe de peau totale

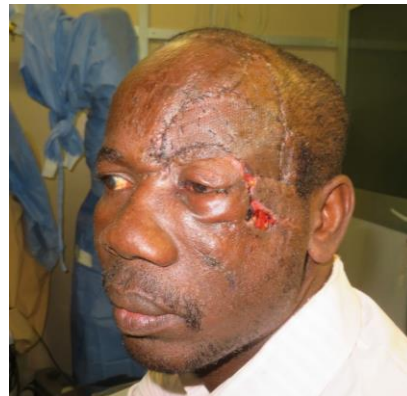
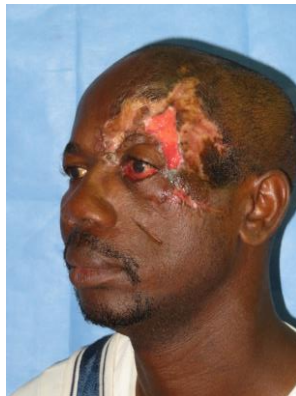


Patiente de 30 ans avec dermo-hypodermite des deux seins traitée par mastopexie et greffes.



Elephantiasis scrotal excisé et reconstruction du périnée



Patient de 40 ans avec séquelles d'accident de la route. Reconstruction par lift sous-périosté, et greffe de peau totale au niveau du front et de la tempe.

### **Conclusions**

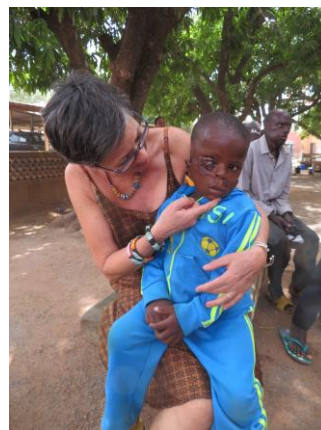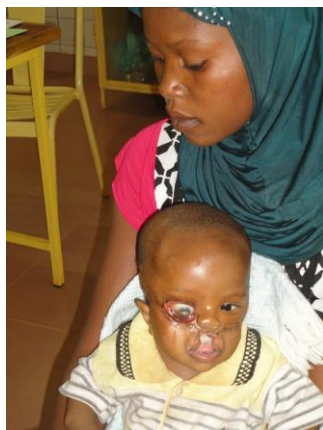La mission s'est déroulée dans d'excellentes conditions, après un départ quelque peu perturbé en raison d'un retard dans les vols et de la perte des bagages, arrivés un jour après l'équipe à Cotonou. Tout le matériel chirurgical étant transporté dans des valises par l'équipe, celui-ci n'a pu être réceptionné que le mercredi matin à Tanguiéta. Cependant, grâce à la bonne collaboration avec l'hôpital Saint Jean de Dieu, les opérations ont pu débuter à temps et ceci malgré la perte d'une valise qui n'est jamais arrivée à destination.

Cette mission a une nouvelle fois été l'occasion de partager notre expérience avec des médecins africains, venus en renfort de l'équipe chirurgicale. Le Dr Vincent Ili, spécialiste en chirurgie maxillo-faciale et stomatologie au Centre Hospitalier Universitaire Yalgado Ouedraogo et référent de Sentinelles pour les cas de noma au Burkina Faso a ainsi participé à de nombreuses opérations et a été chargé d'assurer le suivi des patients du Burkina après la mission. Le Dr Romaric Beheton s'est également joint à la mission.



Praticien hospitalier en chirurgie maxillo-faciale au Centre National Hospitalier Universitaire de Cotonou, il a activement participé aux opérations et a pris en charge, conjointement avec le Dr Ili, sept cas de maxillo-faciale.

D'autre part, nous avons pu nous adjoindre la participation de Mme Diénéba Fadiga, infirmière d'origine malienne, qui a été chargée d'organiser l'hospitalisation et le suivi des soins post opératoires des patients référés par l'hôpital Saint Jean de Dieu. Elle a aussi été d'une grande aide pour communiquer avec les patients du Mali.



Nous remercions chaleureusement toutes les personnes impliquées et tous nos partenaires d'avoir rendu possible cette nouvelle mission.



Genève, le 25 avril 2019

Brigitte Pittet

Karin Ulfeti